



Ficha de Necropsia- Achados Macroscópicos

Necropsia	Nº Registro	Nº Chamada	Data do Encalhe		Data de Entrada	Horário		
37-17	VPR 125-17		30/03/2017		30/03/2017	13:00		
Tipo de óbito			Data do óbito	Horário do óbito	Data da Necropsia	Horário		
Encontrado morto	Durante o tratamento	Eutanásia				Início	Final	
x			30/03/2017		30/03/2017	14:00	17:00	
Procedência					Monitoramento	Acionamento		
Mangue Seco, Bahia					x			
Espécie	Sexo		Estágio de desenvolvimento			Anilha		Nº
	Macho	Fêmea	Filhote	Juvenil	Adulto	Não	Sim	
<i>Caretta caretta</i>	x			x		x		
Condição da carcaça				Massa corpórea (kg)	Necropsiador			
Cod 2	Cod 3	Cod 4	Cod 5					
x				58,9	Aline Monteiro			

Histórico

Animal encaminhado à necropsia.

Relatório Macroscópico

No exame externo se constatou escore corporal magro, pequena quantidade de cracas e grande quantidade de algas aderidas à carapaça e pele, além de endoftalmia acentuada. À abertura da cavidade notou-se extensa área de hematoma na gordura perirrenal direita. Fígado difusamente amarelado com evidenciação do padrão lobular. No lúmen estomacal havia líquido translúcido transparente, com pequena quantidade de muco branco. A mucosa gástrica apresentava diversas úlceras multifocais a coalescentes, com centro vermelho e bordos elevados, lesão mais acentuada na região fúndica e pilórica. Observou-se, no intestino delgado, espessamento transmural da parede e acentuada hiperemia segmentar da mucosa. As mesmas lesões foram observadas em menor intensidade no intestino grosso. Bexiga repleta de conteúdo mucoso. Pulmões com superfície lisa, brilhante e não colapsados. Ao corte, notou-se muco no lúmen bronquiolar e parênquima pulmonar hiperêmico com discretas áreas multifocais de caseo. Ao ser depositado no recipiente com formol, o fragmento de pulmão submergiu, sugerindo processo inflamatório grave no órgão. Congestão dos vasos meningeos.

Relatório Microscópico

Diagnóstico

Enterite/ Pneumonia

Causa Primária da Morte

Fotos



Fig 1: Identificação do animal

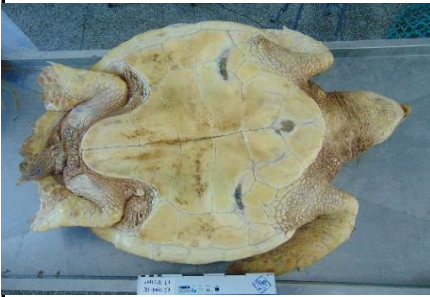

Fig 2: Identificação do animal

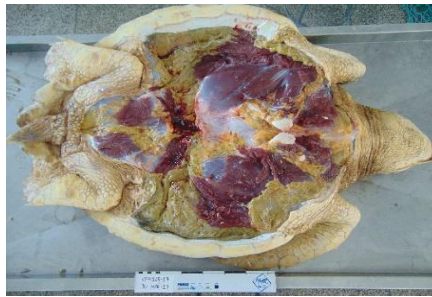

Fig 3: Identificação do animal

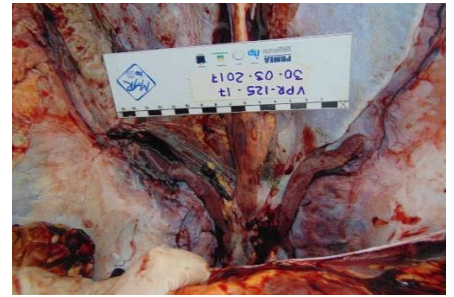

Fig 4: Identificação do animal

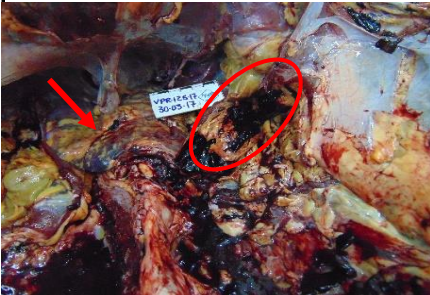


Fig 5: Musculatura e gordura sem alterações

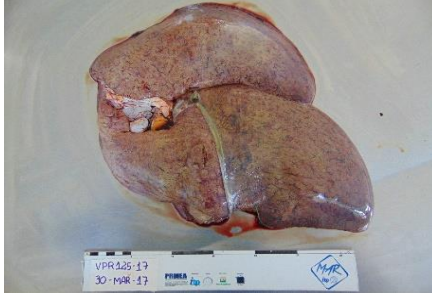

Fig 6: Gônadas



Fig 7: Área de hematoma em gordura perirrenal direita (círculo). O rim lateral ao hematoma após ser rebatido

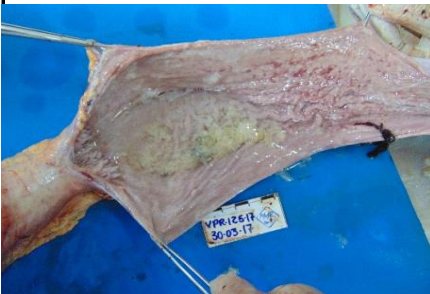

Fig 8: Fígado difusamente amarelado com evidência do padrão lobular

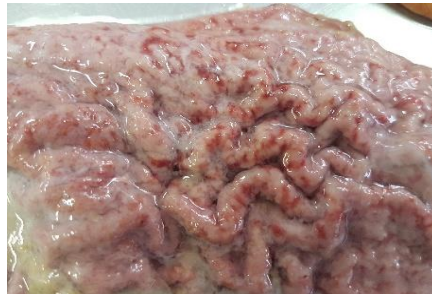

Fig 9: Superfície de corte hepática

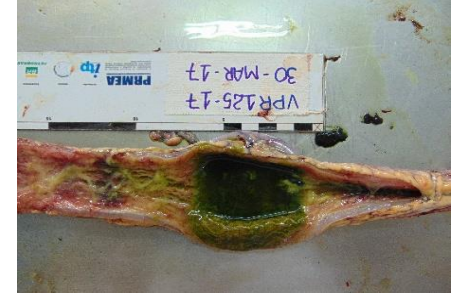


Fig 10: Conteúdo gástrico líquido translúcido, com presença de muco

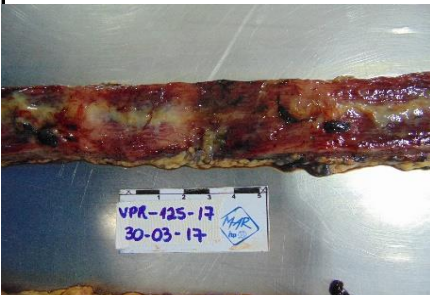

Fig 11: Úlceras na mucosa gástrica

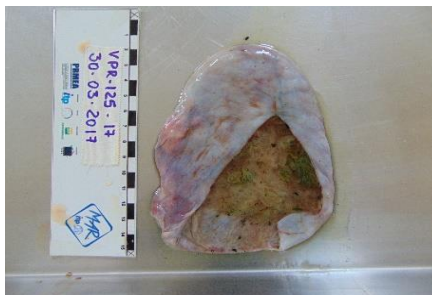


Fig 12: Conteúdo intestinal líquido esverdeado

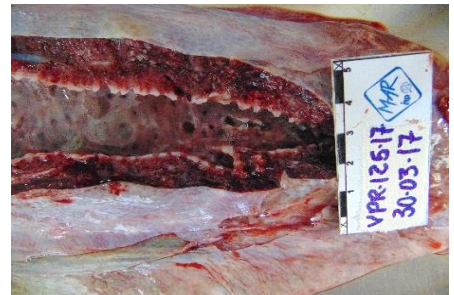

Fig 13: Hiperemia segmentar da mucosa intestinal

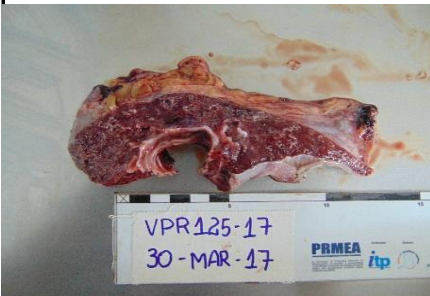

Fig 14: Bexiga preenchida por conteúdo mucoso

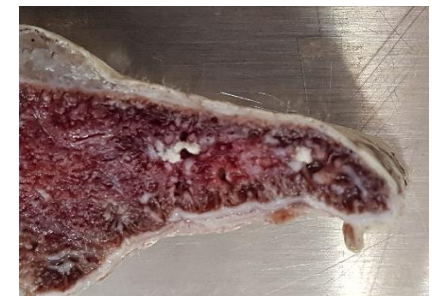

Fig 15: Muco intrabronquial



Fig 16: Hiperemia no parênquima pulmonar

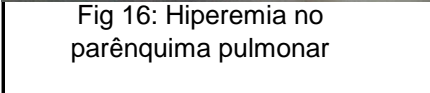


Fig 17: Foco de área caseosa (círculo)

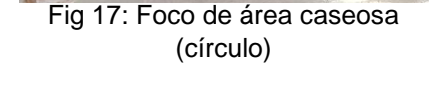


Fig 18: Fragmento de pulmão submerso

Comentários: agentes infecciosos são sugeridos como etiologia para as lesões entéricas e pulmonares, entretanto, exames complementares devem ser realizados para tais confirmações. Interação antrópica é proposto como provável causa para o hematoma na gordura perirrenal.



Responsável

PRMEA
Programa Regional de Monitoramento de Ecossistemas e Diversidades

A realização do Programa Regional de Monitoramento de Ecossistemas e Diversidades é uma medida de avaliação de impactos ambientais exigida pelo licenciamento ambiental federal, conduzido pelo IBAMA.

Co-Executor



Executor



Empreendedor



Licenciador

