



## Ficha de Necropsia- Achados Macroscópicos

Necropsia	Nº Registro	Nº Chamada	Data do Encalhe		Data de Entrada	Horário		
158-17	MSC 157-17	-	19/07/2017		20/07/2017	08:30		
Tipo de óbito			Data do óbito	Horário do óbito	Data da Necropsia	Horário		
Encontrado morto	Durante o tratamento	Eutanásia				Início	Final	
	x		20/07/2017	08:15	20/07/2017	10:50	11:55	
Procedência					Monitoramento	Acionamento		
Mangue Seco, Bahia					x			
Espécie	Sexo		Estágio de desenvolvimento			Anilha		Nº
	Macho	Fêmea	Filhote	Juvenil	Adulto	Não	Sim	
<i>Chelonia mydas</i>	x			x		x		
Condição da carcaça				Massa corpórea (Kg)	Necropsiador			
Cod 2	Cod 3	Cod 4	Cod 5					
x				5,266	Aline Monteiro			

### Histórico

Animal encontrado durante o monitoramento em decúbito dorsal, na areia, resgatado e encaminhado à reabilitação. Ao exame clínico notou-se apatia, sanguessuga, ovos de sanguessuga e cracas aderidos na carapaça e plastrão. Projeções papilomatosas no pescoço e base de nadadeiras anteriores e posteriores. O exame hematológico evidenciou severa anemia e lleucocitose, trombocitopenia e marcada hipoproteinemia.

### Relatório Macroscópico

Animal magro, com mucosas marcadamente hipocoradas, ovos de sanguessuga e sanguessugas na carapaça e plastrão. Projeções papilares na região de pele mole cervical e base de nadadeiras anteriores e posteriores. Nadadeira posterior direita com extensa área de necrose e caseo na base da formação neoplásica. Algumas massas contendo centro deprimido associado ou não à presença de sanguessugas. Projeções papilares semelhantes as visualizadas na pele presentes em ambos globos oculares. Sangue não coagulado de consistência líquida, sem viscosidade. Edema e palidez da musculatura peitoral. Ascite. Extenso abscesso na musculatura peitoral direita, na região umeral. Edema transmural da parede gástrica e intestinal. Um exemplar de trematoda no lúmen intestinal. Edema fluído ao corte do pulmão e no lúmen bronquial. Fígado com discreta evidência do padrão lobular. Medula óssea pálida. Demais órgãos sem alteração macroscópica.

### Relatório Microscópico

Aguardando resultado.

### Diagnóstico

Choque Hipovolêmico

### Causa da Morte

Choque Hipovolêmico

## Fotos



Fig 1: Identificação do animal



Fig 2: Papilomas em região cervical e em base de nadadeira anterior




Fig 3: Papiloma ocular



Fig 4: Identificação do animal

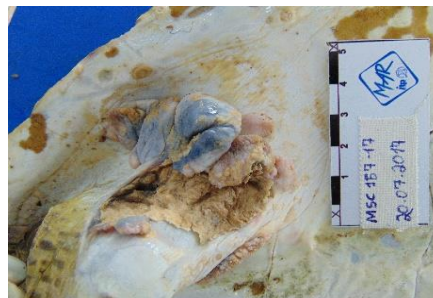


Fig 5: Área extensa de necrose

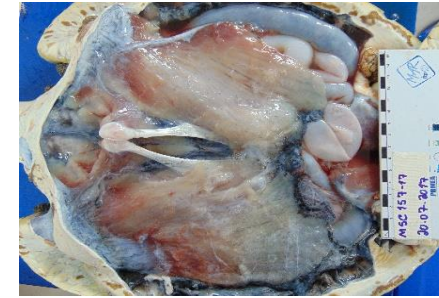

Fig 6: Edema e palidez da musculatura peitoral.

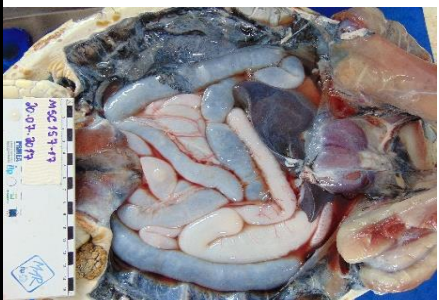

Fig 7: Órgãos *insitu*

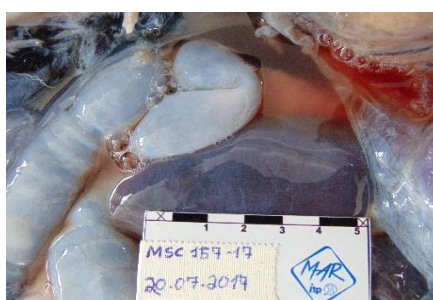

Fig 8: Ascite

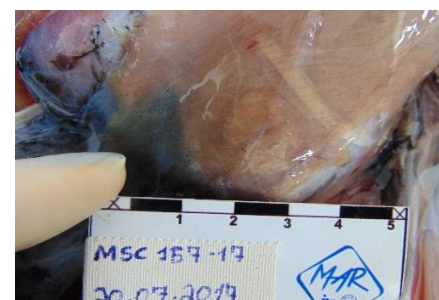


Fig 9: Abscesso em musculatura

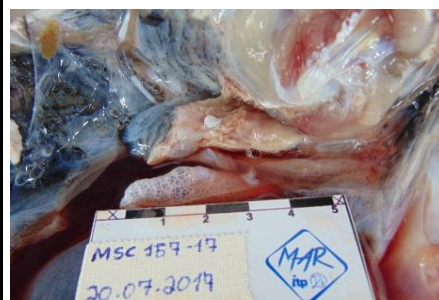

Fig 10: Superfície de corte da lesão abscedativa

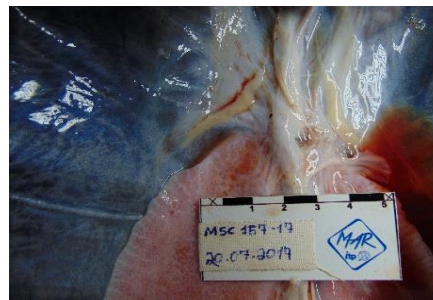


Fig 11: Gônadas

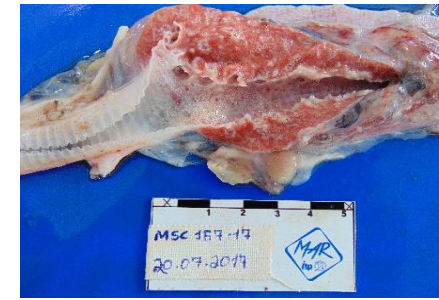

Fig 12: Edema pulmonar.



Fig 13: Fígado com discreta evidência do padrão lobular



Fig 14: Trato gastrointestinal

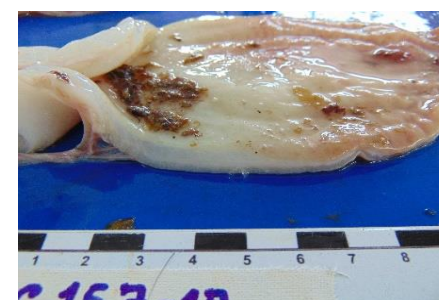


Fig 15: Espessamento transmural da parede gástrica




Fig 16: Parasita presente no intestino

Comentários:

Responsável

**PRMEA**  
Programa Regional de Monitoramento de Espécies e Anomalias

A realização do Programa Regional de Monitoramento de Espécies e Anomalias é uma medida de avaliação de impactos ambientais exigida pelo licenciamento ambiental federal, conduzido pelo IBAMA.

Co-Executor



Executor



Empreendedor



Licenciador

