



## Ficha de Necropsia - Achados Macroscópicos

Necropsia	Nº Registro	Nº Chamada	Data do Encalhe	Data de Entrada	Horário			
27-17	ABI 47-17	29-17	21/02/2017	21/02/2017	18:10			
Tipo de óbito			Data do óbito	Horário do óbito	Data da Necropsia	Horário		
Encontrado morto	Durante o tratamento	Eutanásia				Início	Final	
	x		22/02/2017	08:00	22/02/2017	13:35	16:30	
Procedência				Monitoramento	Acionamento			
Abais/ SE				x				
Espécie	Sexo		Estágio de desenvolvimento			Anilha		Nº
	Macho	Fêmea	Filhote	Juvenil	Adulto	Não	Sim	
<i>Chelonia mydas</i>		x		x		x		
Condição da carcaça				Massa corpórea (Kg)	Necropsiador			
Cod 2	Cod 3	Cod 4	Cod 5					
X				4,36	Gilson Santana			

### Histórico

Animal encontrado vivo durante o monitoramento, encaminhado para reabilitação, onde recebeu suporte terapêutico, mas veio a óbito no dia seguinte. Na avaliação clínica observou-se o animal apático e magro.

### Relatório Macroscópico

Na avaliação externa, notou-se que o animal estava magro, com presença de algas aderidas na carapaça. Musculatura peitoral pálida. Presença de obstrução do fluxo omasal por compactação secundária à grande quantidade de resíduo plástico. Mucosa estomacal com petéquias e mucosa intestinal com múltiplas úlceras, de aproximadamente 0,3 a 0,5 cm, com centro hiperêmico e bordos elevados e amarelos, além de áreas lineares congestionadas no intestino delgado. Pulmões congestionados e com moderada quantidade de líquido e espuma sanguinolenta no lúmen bronquiolar.

### Relatório Microscópico

Rim: presença de discreta degeneração tubular difusa, além de moderada congestão difusa, predominante na pelve renal.

Fígado: presença de moderada degeneração hidropico-vacuolar difusa, congestão moderada difusa, hemossiderose moderada e pequena quantidade de melanomacrófagos.

Coração, estômago, esôfago : não foram observadas alterações histopatológicas nos fragmentos avaliados destas amostras.

#### Diagnóstico morfológico:

Degeneração tubular renal, discreta, difusa. Congestão, renal, moderada, difusa.

Degeneração hepatocelular, moderada, difusa. Congestão hepática, moderada, difusa. Hemossiderose, moderada.

### Diagnóstico Necroscópico

compactação do trato digestivo secundária à ingestão de corpo estranho

### Causa Primária da Morte

Interação antrópica com lixo

### Fotos



Fig 1: Identificação do animal




Fig 2: Identificação do animal

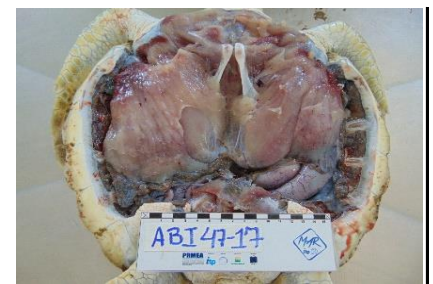

Fig 3: Musculatura peitoral pálida

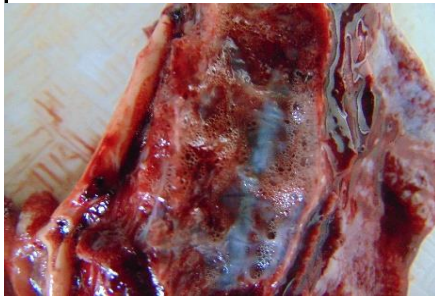


Fig 4: espuma no lúmen bronquiolar

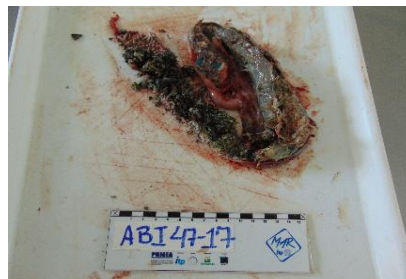

Fig 5: Lúmen esofágico e estomacal preenchido por corpo estranho (plástico)



Fig 6: Conteúdo do trato digestivo após lavagem

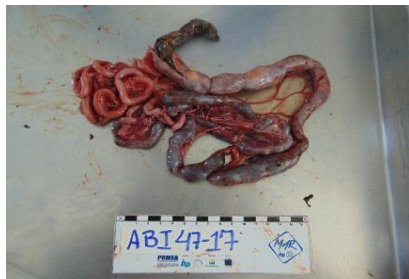

Fig 7: Intestino delgado repleto de conteúdo.

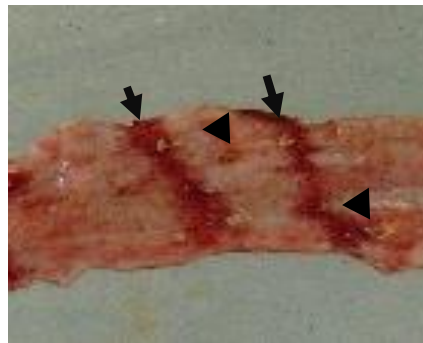


Fig 8: Mucosa intestinal com áreas intermitentes lineares de hemorragia (seta) além de múltiplas ulcerações (cabeça da seta).

**Comentários:** Animal veio a óbito devido ao afogamento, porém já apresentava sinais de processo patológico crônico devido a injeção de resíduos e obstrução do trato gastro-intestinal.

Gilson Santana

Responsável

**PRMEA**  
Programa Regional de Monitoramento de Escaltes e Anomalias

A realização do Programa Regional de Monitoramento de Escaltes e Anomalias é uma medida de avaliação de impactos ambientais exigida pelo licenciamento ambiental federal, conduzido pelo IBAMA.

Co-Executor



Executor



Empreendedor



Licenciador



PETROBRAS

M M A